

Pacient, 70 let

18.01.2021: standardní oddělení, přeložen po kritickém průběhu covid pneumonie

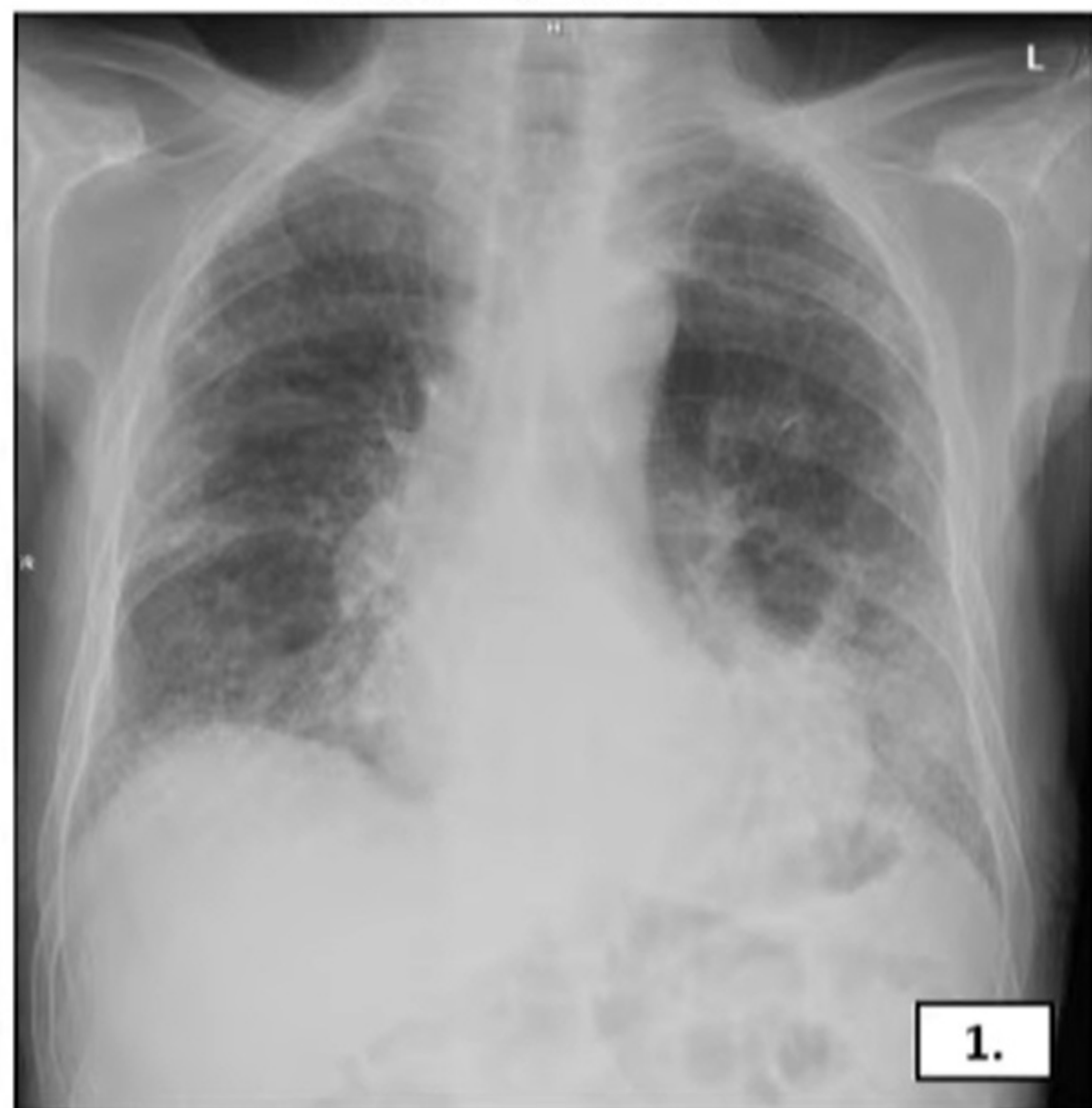
19.01.2021: saturace 86% na 2l O₂/min, zahájena laserová terapie, 2 série 5 aplikací

Po 2. sérii terapie laserem: saturace 95% na 2l/min, zlepšení RTG nálezu

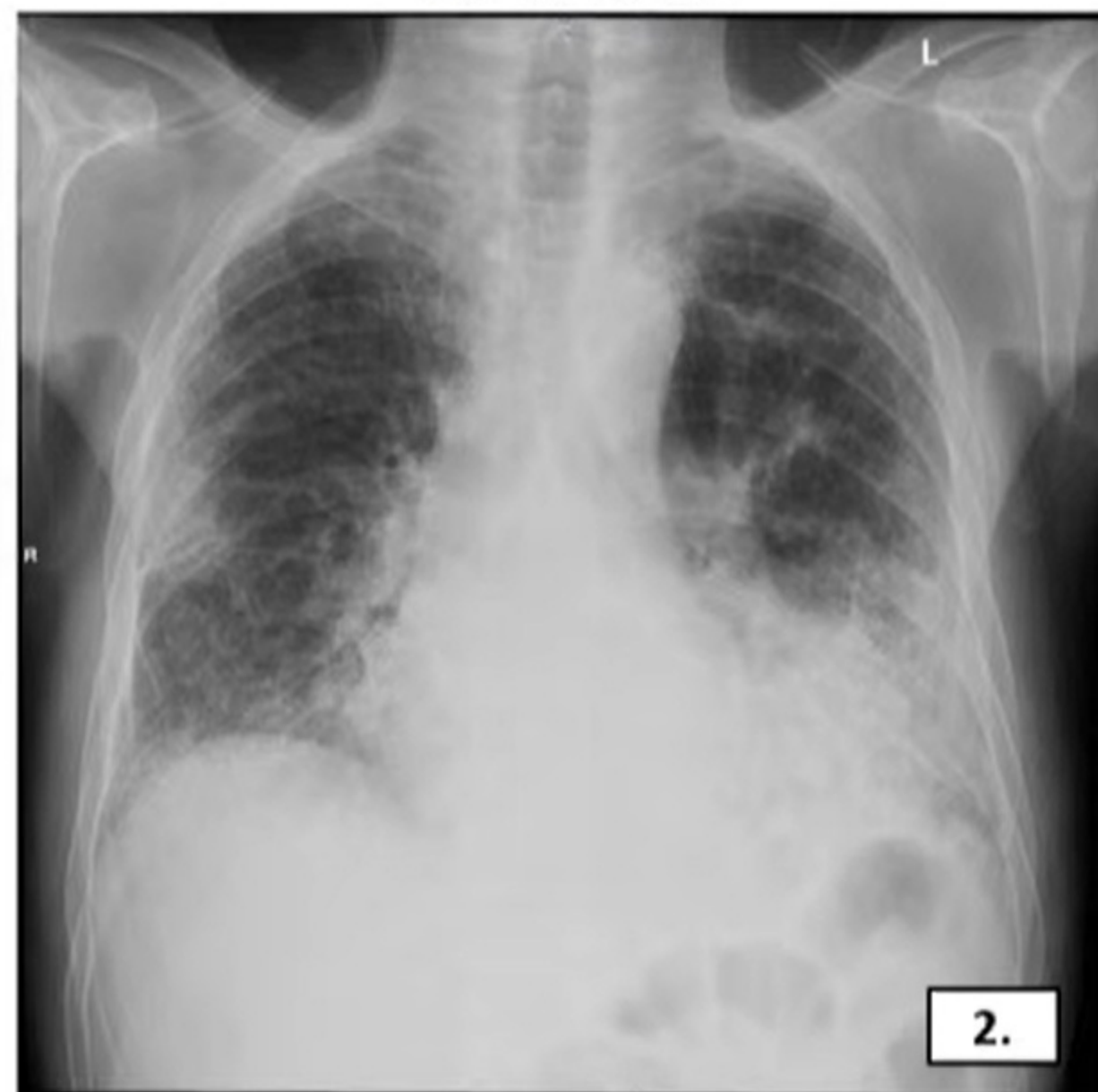17.02.2021 spontánně ventilující 95 až 98% volně na vzduchu

Nyní rehabilitace respirační a rekondiční fyzioterapie

19.01.2021



8.2.2021



17.02.2021

